UNIVERSITE D'ALGER

FACULTE MIXTE DE MEDECINE ET DE PHARMACIE

Année 1974 — N° .....

LES LITHIASES BILIAIRES INTRA-HILAIRES

(A propos de 41 cas)

THESE

POUR LE DOCTORAT EN MEDECINE

présentée et soutenue publiquement le ..... 1974 .....

par

ANANNA Ahmed

Né le 6 Janvier 1945 à Aïn-M'lila

Interne des Hôpitaux

Assistant d'Anatomie Normale à la Faculté de Médecine d'Alger

MEMBRES DU JURY

M. B. MENTOURI : Professeur de Chirurgie Générale ..... } PRESIDENT

M. P. ROCHE : Maître de Conférences Agrégé (Chirurgie Générale)
M. B. MERADJI : Maître de Conférences Agrégé (Chirurgie Générale)
M. K. DAOUD : Maître de Conférences Agrégé (Chirurgie Générale)
M. A. HAMMANI : Maître-Assistant (Chirurgie Générale) ..... } JUGES

Digitized by the Internet Archive
in 2026

https://archive.org/details/IA41548212_0003

FACULTE MIXTE DE MEDECINE ET DE PHARMACIE

Année 19[illegible]

LES LITHIASES BILIAIRES INTRA-HILAIRES

(A propos de 41 cas)

THESE

POUR LE DOCTORAT EN MEDECINE

(Diplôme d'Etat) présentée et soutenue publiquement le

par

KNABNA Abdel

Né le [illegible] à [illegible]

Interne des Hôpitaux

Lauréat d'Université (Nancy) et de la Faculté de Médecine d'Alger

MEMBRES DU JURY

M. le Docteur [illegible], Professeur de Clinique chirurgicale — Président

M. le Docteur [illegible], Maître de Conférences agrégé (Clinique Médicale) — Assesseurs

M. le Docteur MEKHIER, Maître de Conférences agrégé (Clinique Chirurgicale)

M. le Docteur [illegible], Maître de Conférences agrégé (Clinique Médicale)

M. le Docteur [illegible], Maître de Conférences agrégé (Clinique Chirurgicale)

UNIVERSITE D'ALGER

FACULTE MIXTE DE MEDECINE ET DE PHARMACIE

Année 1974 — N° .....

LES LITHIASES BILIAIRES INTRA-HILAIRES

(A propos de 41 cas)

THESE

POUR LE DOCTORAT EN MEDECINE

présentée et soutenue publiquement le .....

par

ANANNA Ahmed

Né le 6 Janvier 1945 à Aïn-M'lila

Interne des Hôpitaux

Assistant d'Anatomie Normale à la Faculté de Médecine d'Alger

MEMBRES DU JURY

M. B. MENTOURI : Professeur de Chirurgie Générale ..... } PRESIDENT

M. P. ROCHE : Maître de Conférences Agrégé (Chirurgie Générale)
M. B. MERADJI : Maître de Conférences Agrégé (Chirurgie Générale)
M. K. DAOUD : Maître de Conférences Agrégé (Chirurgie Générale)
M. A. HAMMANI : Maître-Assistant (Chirurgie Générale) ..... } JUGES

UNIV.
LEIDEN
BIBL.

SERMENT D'HIPPOCRATE

En présence des Maîtres de cette Faculté, de mes chers condisciples et selon la tradition d'Hippocrate, je promets et je jure d'être fidèle aux lois de l'honneur et de la probité dans l'exercice de la Médecine.

Je donnerai mes soins gratuits à l'indigent et n'exigerai jamais un salaire au-dessus de mon travail. Admis dans l'intérieur des maisons, mes yeux ne verront pas ce qui s'y passe, ma langue taira les secrets qui me ssront confiés et mon état ne servira pas à corrompre les moeurs ni à favoriser le crime.

Respectueux et reconnaissant envers mes Maîtres, je rendrai à leurs enfants l'instruction que j'ai reçue de leurs pères.

Que les hommes m'accordent leur estime si je suis fidèle à mes promesses.

Que je sois couvert d'opprobre et méprisé de mes confrères si j'y manque.

JE DEDIE CETTE THESE

A mon père

A ma mère

qui m'ont prodigué beaucoup d'affection et consenti pour moi les plus grands sacrifices

A ma femme

pour sa tendre sollicitude.
Son aide et sa compréhension me sont précieuses.

A ma fille
FERIEL.

A ma soeur
A mon frère Aïssa qui a consenti pour moi les plus grands sacrifices.

A mon frère Mohamed

A mes beaux-parents

A tous les miens.

A NOTRE MAITRE ET PRESIDENT DE THESE

Monsieur le Professeur B. MENTOURI

Professeur de Clinique Chirurgicale

Après nous avoir accueilli avec bienveillance, vous nous avez fait le très grand honneur de nous inspirer le sujet de notre thèse.

Vous nous avez fait bénéficier de votre vaste expérience et de votre enseignement plein de richesse.

Il nous est difficile, en si peu de lignes, de vous exprimer tous les sentiments de respect et d'admiration que nous éprouvons pour vous.

A NOS JUGES

Monsieur le Professeur P. ROCHE

Nous avons eu le privilège de bénéficier au cours de nos études de la richesse de votre enseignement, de votre vaste culture médicale, de la clarté et de la rigueur scientifique qui caractérisent vos exposés.

Au lit du malade comme au bloc opératoire, vous nous avez permis d'enrichir nos connaissances médico-chirurgicales grâce à vos qualités pédagogiques.

Vous accepter aujourd'hui de nous faire l'honneur de juger notre travail.
Nous vous en remercions vivement.

Monsieur le Professeur B. MERADJI

Nous avons toujours été sensible à la chaleur de votre accueil et à votre grande bienveillance.

Nous avons hautement apprécié durant nos stages, votre simplicité, la clarté et la rigueur de votre enseignement.

Veuillez trouver ici, le témoignage de notre respectueuse gratitude.

Monsieur le Professeur K. DAOUD

La clarté et l'élégance de votre enseignement au lit du malade comme au bloc opératoire sont pour nous, objet d'admiration.

Vous nous faites l'honneur de juger notre travail.
Nous ne saurions assez vous assurer de notre affection.

Monsieur le Docteur A. HAMMANI

Vous nous avez fait l'honneur de vous intéresser à notre travail et de nous aider à son élaboration, nous dispensant sans compter votre temps, vos conseils éclairés et votre affection.

Veuillez trouver ici, l'hommage de notre profonde gratitude et notre vive reconnaissance d'avoir bien voulu siéger dans notre jury.

A NOS MAITRES DES FACULTES ET DES HOPITAUX

Monsieur le Professeur SEROR

Monsieur le Professeur MANSOURI

Monsieur le Professeur MARTINI

Monsieur le Professeur EL-OKBY

Monsieur le Professeur MEHDI

Monsieur le Professeur DJILLALI

Monsieur le Professeur CHITOUR

Monsieur le Professeur ISSAD

Monsieur le Professeur LEHTIHET

Monsieur le Professeur BENDALI

Monsieur le Professeur AIT-OUYAHIA

Madame le Professeur BENALLEGUE-NOUREDDINE

Monsieur le Professeur ABDELMOUMENE

Monsieur le Professeur ZERDANI

Monsieur le Professeur BOUDJELLAB

Monsieur le Professeur TOUMI

Monsieur le Professeur SEDDIK

Monsieur le Professeur ILLOUL

A NOS CONFERENCIERS D'INTERNAT

Monsieur le Docteur BENBELKACEM

Monsieur le Docteur GUIDOUM

Monsieur le Docteur ASSELAH

Monsieur le Docteur BAGHRICHE.

A NOS AINES

Monsieur le Docteur HAMMAD

Monsieur le Docteur OUCHERIF

Monsieur le Docteur TRIKI

Monsieur le Docteur ZITOUNI

Monsieur le Docteur SALEM

Monsieur le Docteur BENHAMLA

Monsieur le Docteur HAROUD

Monsieur le Docteur BENBLIDIA

Monsieur le Docteur HARTANI

Monsieur le Docteur YAHIAOUI M.

Monsieur le Docteur BENABADJI

Monsieur le Docteur BRAHIMI

Monsieur le Docteur A. DAOUD

Monsieur le Docteur AZI

Au Docteur B. RAMDANE

Au Docteur S. BOUHELASSA

Au Docteur D. BENACHOUR

Au Docteur M. DJELLAL

A tous nos camarades internes.

A tous ceux qui ont apporté leur aide précieuse à la réalisation de ce travail.

A tous nos amis.

- PLAN -

I - INTRODUCTION

II - DEFINITION

III - ETIOLOGIE

IV - PATHOGENIE

V - ANATOMIE PATHOLOGIQUE

VI - ETUDE CLINIQUE

VII - TRAITEMENT

VIII - RESULTATS

IX - TABLEAUX DE NOS OBSERVATIONS

X - CONCLUSION

XI - BIBLIOGRAPHIE

- INTRODUCTION -

Notre objet est de rapporter 41 cas de lithiase biliaire intra-hilaire observés à la Clinique Chirurgicale "A" du Centre Hospitalo-Universitaire d'Alger sur une période de dix ans allant du 1er Janvier 1964 au 31 Décembre 1973.

- /I)EFINITION -

Plusieurs raisons, à la fois anatomiques, thérapeutiques et pronostiques, nous ont incités à isoler une entité particulière de lithiase biliaire, la lithiase intrahilaire.

En compulsant la littérature, nous n'avons pu trouver sur le plan nosologique que deux grandes catégories de lithiase biliaire, la lithiase intra-hépatique et la lithiase extra-hépatique.
Ces deux entités anatomiques présentent des différences :

- D'une part sur le plan pathogénique, la première étant une lithiase d'organe , elle est primitive, tandis que la deuxième, c'est une lithiase secondaire ;
- d'autre part sur le plan topographique, la première siégeant uniquement dans les canaux biliaires intra-hépatiques, tandis que la seconde siégeant dans les canaux extra-hépatiques, mais là, il existe des divergences, quant à la limite de ce qui est intra et extra-hépatique ; et certains auteurs, parmi lesquels COUINAUD, font descendre la lithiase intra-hépatique jusqu'au confluent biliaire supérieur. Pour d'autres auteurs au contraire, parmi lesquels CAROLI la lithiase des canaux droit et gauche, est une lithiase extra-hépatique.

Ces divergences sur la frontière de la lithiase intra-hépatique, font que les statistiques se rapportant à cette forme de lithiase (forme d'ailleurs rare dans nos régions) soient disparates.

En reprenant nos dossiers de lithiases biliaires, nous avons pour notre part, essayé d'isoler les lithiases du confluent biliaire.

Ces lithiases dont le siège peut être le canal hépatique gauche ou droit ou les deux simultanément, nous paraissent une entité qu'on peut isoler pour plusieurs raisons :

- La première est anatomique : la situation de calculs dans le hile hépatique implique souvent l'abord de ce dernier pour les extirper. Du point de vue technique, le décollement de la plaque hilaire n'est pas un geste simple.
- La deuxième est d'ordre thérapeutique : ces lithiases posant les mêmes problèmes thérapeutiques que les lithiases intra-hépatiques, elles relèvent le plus souvent d'anastomoses bilio-digestives, intra-hilaires, intervention qui n'est pas sans difficultés.
- Enfin la troisième raison est le devenir de ces calculs. Malheureusement, ces lithiases ne se transforment que rarement en lithiases descendantes ; elles peuvent au contraire, au cours de manoeuvres instrumentales, se transformer en lithiases ascendantes ; ce qui les rapproche de la lithiase intra-hépatique.

- ÆTIOLOGIE -

1/ FREQUENCE :

La fréquence est difficile à apprécier, du fait de la méconnaissance de cette entité pathologique et par conséquent, de l'absence de statistiques, vu que cette forme de lithiase ait été tantôt décrite avec la lithiase intra-hépatique, tantôt avec la lithiase de l'hépato-cholédoque.

Notre statistique s'étale sur une période de dix ans, et comporte 41 cas de lithiase intra-hilaire sur 2810 lithiases biliaires opérées, soit 1,45%.

2/ AGE :

La répartition selon l'âge apparaît sur le tableau (page suivante). Ce tableau permet de noter la nette prédominance de l'affection entre vingt et cinquante ans chez la femme, entre trente et cinquante ans chez l'homme.

3/ LE SEXE :

L'importante majorité de survenue chez la femme, est à souligner puisque sur quarante et un cas de localisation intra-hilaire de la lithiase, nous notons trente cas dans le sexe féminin contre onze cas seulement dans le sexe masculin, soit 73,17% des cas chez la femme.

4/ LES FACTEURS ETIOLOGIQUES :

Par ailleurs, selon la cause anatomique, nous distinguerons à la lithiase hilaire, plusieurs aspects :

a) Lithiase secondaire à un obstacle sous-jacent au confluent biliaire supérieur, qu'il s'agisse d'une sténose de la voie biliaire principale ou d'une compression extrinsèque.

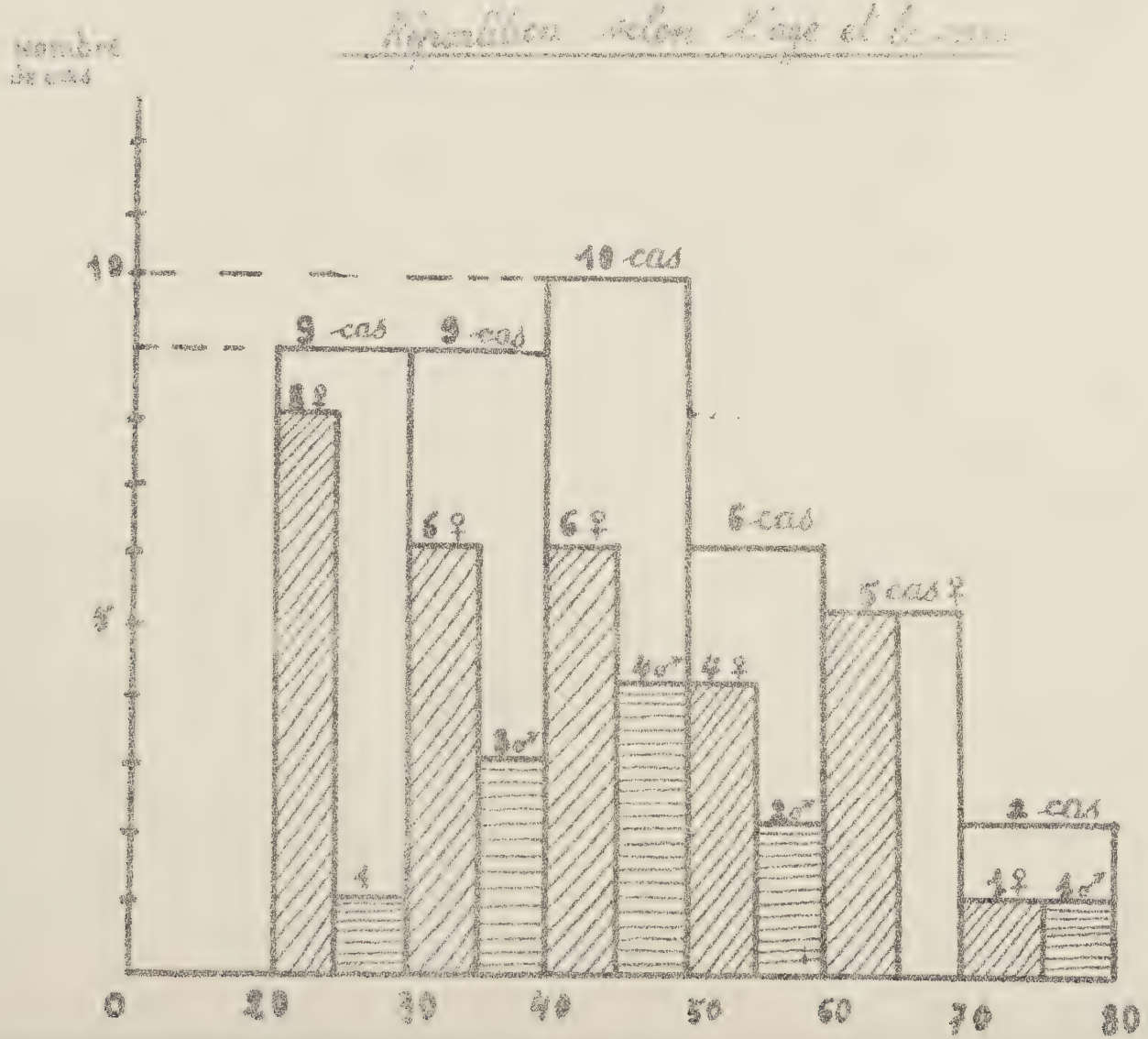
nombre de cas
10
5
10 cas
9 cas
9 cas
11 ♀
4
6 ♀
3 ♂
6 ♀
4 ♂
4 ♀
2 ♂
6 cas
5 cas ♀
2 cas
1 ♀
1 ♂
0
20
30
40
50
60
70
80

b) Lithiase secondaire à une lithiase de l'hépato-cholédoque ou à une lithiase vésiculaire ou à une lithiase intra-hépatique.

c) Enfin lithiase intra-hilaire isolée ou primitive.

Parmi les quarante et un cas de lithiases intra-hilaires que nous avons observés , nous avons :

- un cas de lithiase secondaire à une sténose de la voie biliaire principale (Obs.22) ;
- trente neuf cas de lithiases secondaires à une lithiase extra-hépatique ;
- un cas de lithiase isolée (Obs.11).

- $\overline{\underline{//}}$ ATHOGENIE -

"Où la bile passe, des calculs peuvent se former". (REIDEL 1901).

Sur le plan pathogénique, nous distinguerons comme CAROLI, deux types de lithiases :

1) La lithiase primitive : cholestérolique ou cholestérolo-pigmentaire.
   Elle serait vraisemblablement d'origine métabolique ; les lésions anatomiques responsables, sont absentes.

2) La lithiase secondaire : qui a pour origine la stase et l'infection.

1) La lithiase primitive cholestérolique :

De composition semblable à la lithiase de la voie biliaire principale ou accessoire, elle semble répondre à la même pathogénie.
Pour SMALL et collaborateurs, la lithogénèse comporte trois étapes :

- émission d'une bile hépatique sursaturée en cholestérol.
- précipitation du cholestérol en cristaux biréfringents.
- agrégation des cristaux en calculs.

Les sels biliaires ont un rôle prépondérant dans le maintien de l'équilibre chimique de la bile. Ce rôle a été démontré par CHAUFFARD, déjà en 1913, et récemment par SMALL et DERVICHIAN.
Les sels biliaires peuvent être déficitaires dans plusieurs circonstances telles que :
- défaut de sécrétion hépatique (CHAUFFARD et KLENKERT) ;
- hyper-réabsorption par une muqueuse altérée (ANDREWS et REINHOLD) ;
- interruption physiologique ou pathologique du cycle entéro-hépatique de ces sels (BESANCON).

2) La lithiase secondaire :

Angiocholitique, elle est le plus souvent une lithiase pigmentaire: Calculs très noirs, mous et friables, très riches en bilirubinate de calcium.
La preuve de la responsabilité de l'infection dans la lithogénèse biliaire a été déjà démontrée depuis longtemps.

Tableau résumant les macanismes pathogéniques de la lithiase primitive. (d'après F.BESANCON).

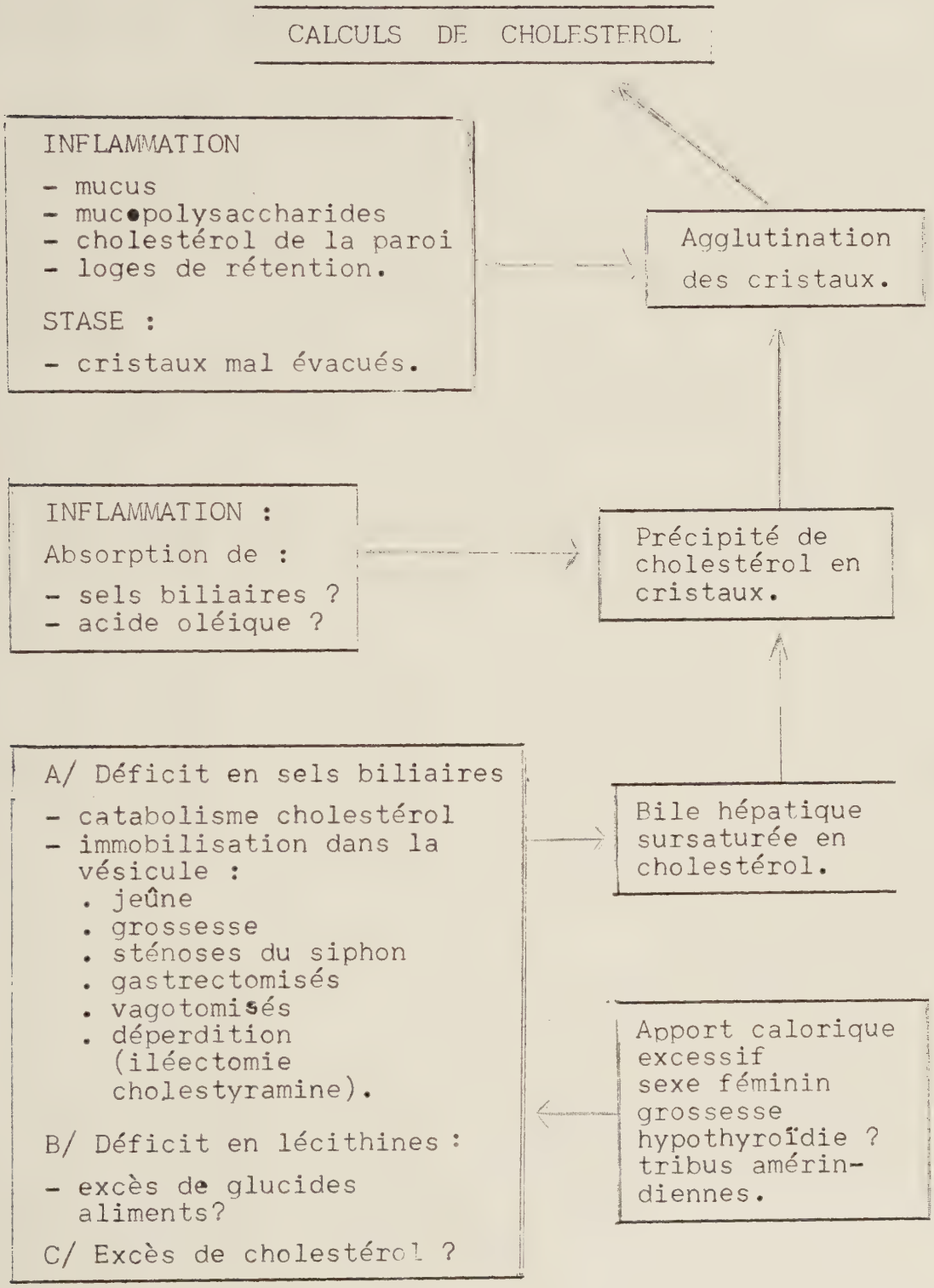

RAINS résume dans son article, toutes les théories infectieuses de la lithiase biliaire.

Les auteurs de l'Extrême-Orient (COOK, ONG, MAKI) insistent sur le rôle du colibacille dans la génèse de la lithiase d'Extrême-Orient.
HUARD, THON THAT TONG, soulignent également le rôle des parasitoses (ascaridiose, distomatose biliaire), et trouvent souvent des débris de parasites dans l'analyse des calculs extirpés.

MAKI et son école, ont remarquablement élucidé les étapes de la pathogénie de la lithiase pigmentaire :

a) La stase et l'infection dans la voie biliaire principale, sont le primum movens. Cette stase peut être dûe :
   - à un calcul de cholestérol migré de la vésicule ;
   - à une oddite ;
   - à une sténose canalaire ;
   - à une parasitose.

b) La précipitation est dûe à l'action de la B - glycuronidase qui n'existe que dans la bile infectée. Elle déconjugue la bilirubine qui se combine au calcium pour devenir insoluble.

c) L'agglutination du précipité est favorisée par l'ion calcium et l'agitation macromoléculaire.

3) <u>Lithiase intra-hilaire et lithiase extra-hépatique</u> :

Nous terminerons ce chapitre de la pathogénie pour dire quelques mots sur l'association de la lithiase intra-hilaire à la lithiase extra-hépatique.

Tableau résumant les mécanismes pathogéniques de la lithiase pigmentaire. (d'après F.BESANCON)

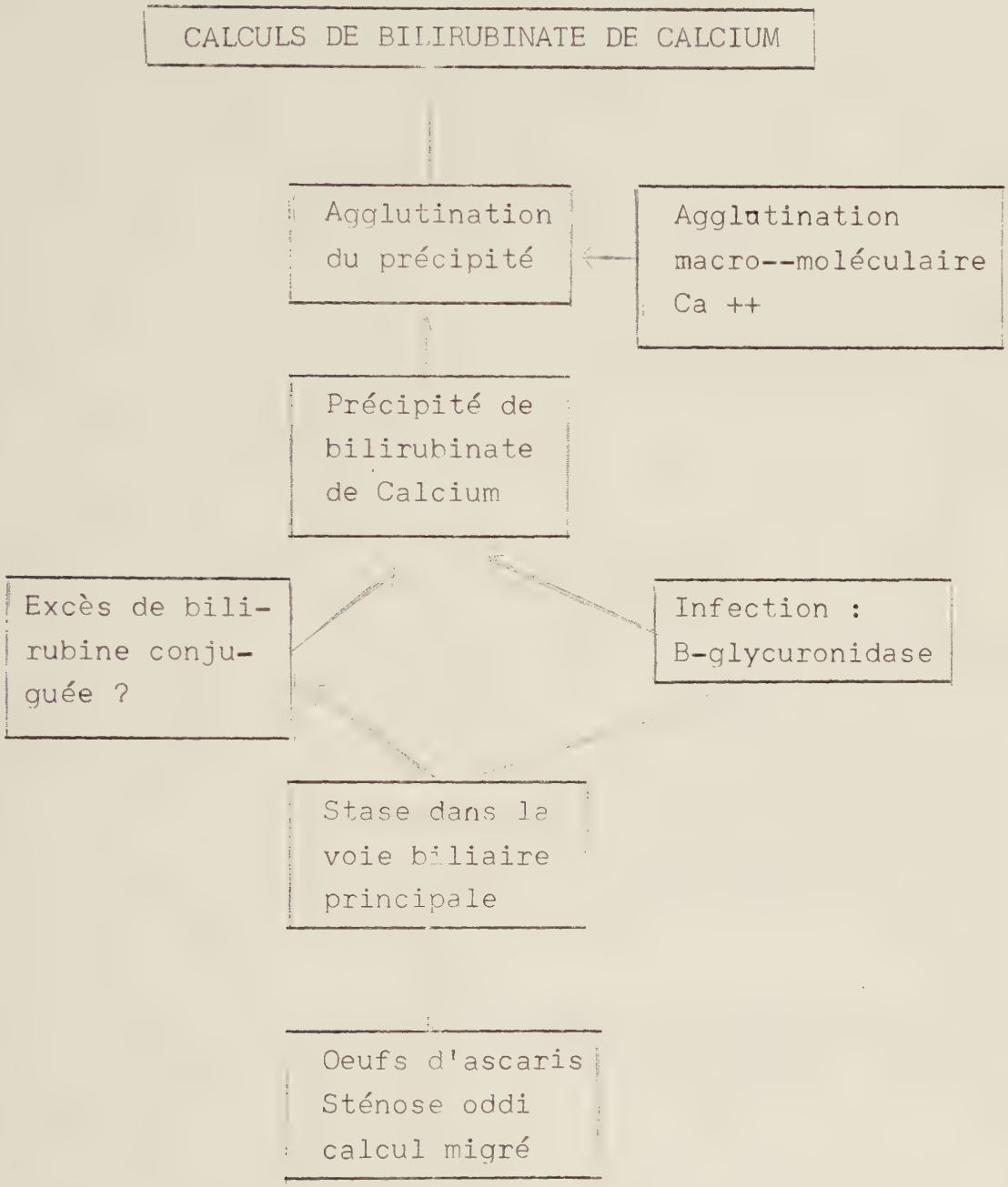

Cette association est à notre avis fréquente, puisqu'elle est retrouvée dans trente neuf de nos quarante et un cas.

a) Les calculs intra-hilaires peuvent être d'origine extra-hépatique et ont migré soit :

- au cours des chasses vésiculaires ;
- au cours d'efforts abdominaux ;
- au cours de la palpation intempestive ou de l'injection rapide et brutale de produit de contraste par le chirurgien ;
- au cours de l'exploration instrumentale et de l'ablation des calculs à la curette et à la pince à calculs (calculs souris de MIRIZZI) ;
- au cours du lavage des voies biliaires pour tenter de mobiliser des calculs.

Cette méthode consiste à injecter sous forte pression, de grandes quantités d'eau ou de sérum physiologique.

Certes, les calculs sont mobilisés, mais si certains de ces calculs peuvent venir dans le bas cholédoque pour être extirpés, il en est énormément qui s'enclavent vers le haut dans la région hilaire ou intra-hépatique.
Ils sont alors méconnus et réalisent la lithiase résiduelle.
C'est pour cela que cette méthode de mobilisation des calculs doit être employée avec précaution dans l'exploration des voies biliaires.

b) Les calculs peuvent précipiter simultanément dans tout l'arbre biliaire, réalisant ce que les auteurs allemands ont appelé la panlithiase.

c) Les calculs intra-hilaires peuvent migrer vers le bas et réaliser une "lithiase extra-hépatique".

Le chirurgien ne doit pas se contenter seulement du ou des calculs migrés dans la voie biliaire principale, et méconnaître la véritable source des calculs qui est sus-jacente ; c'est pour cela que l'analyse de la cholangiographie per-opératoire de contrôle, doit être menée avec la plus grande attention.

ANATOMIE PATHOLOGIQUE

Nous envisagerons :

- les calculs,
- les lésions de l'arbre biliaire,
- les lésions associées.

1/ LES CALCULS.

Par définition, ce sont des calculs siégeant dans les voies biliaires intra-hilaires.

1) Nombre et volume :

Le nombre des calculs est variable, allant du calcul unique, siégeant dans l'un des deux canaux, à l'empierrement des deux canaux.
Le volume est également variable : de la simple boue biliaire, au gros calcul obstruant toute la lumière canalaire.

2) Aspect :

Les calculs peuvent être arrondis, ovalaires, à facettes ou de forme irrégulière .

3) Couleur :

Les calculs peuvent être brunâtres, ou au contraire clairs, selon leur composition chimique.

4) Siège des calculs :

Les calculs peuvent occuper l'une ou les deux branches du système canalaire intra-hilaire.
C'est ainsi que sur quarante et un cas de lithiases intra-hilaires, parmi lesquelles il y a des réinterventions, les localisations sont les suivantes :

Siège des calculs.

Canal hépatique droit : 8 cas.

2) Canal hépatique gauche : 13 cas.

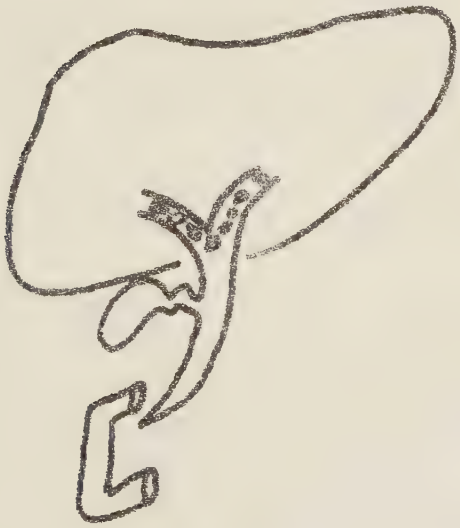

3) Les 2 canaux simultanément : 22 cas.

- Système du canal hépatique droit : 8 cas.
- Système du canal hépatique gauche : 13 cas.
- Système des deux canaux simultanément : 22 cas.

Le canal hépatique gauche est plus affecté par la lithiase que le canal hépatique droit, ceci étant probablement dû à sa disposition anatomique ; le canal hépatique gauche étant plus horizontal que le canal hépatique droit.

II/ LES LESIONS DE L'ARBRE BILIAIRE.

1) Les canaux biliaires intra-hilaires :

Ils sont dilatés, mais le degré de dilatation n'a pas été précisé dans les compte-rendus opératoires.

2) L'état des voies biliaires intra-hépatiques :

Les voies biliaires intra-hépatiques sus-jacentes à l'obstacle, sont modérément dilatées sur les cholangiographies per-opératoires.

3) Les voies biliaires extra-hépatiques :

Dans les cas que nous rapportons, la lithiase intra-hilaire est le plus souvent associée à une lithiase extra-hépatique : 39 fois sur 41 cas. Il s'agit là d'une forme ascendante, secondaire à une lithiase biliaire extra-hépatique.

Nous l'avons trouvée:

- 29 fois associée à une lithiase vésiculaire et hépato-cholédocienne ;
- 8 fois associée à une lithiase hépato-cholédocienne seule;
- 2 fois associée à une lithiase vésiculaire seule ;

Dans un cas il y avait un pyocholécyste et une lithiase cholédocienne associée.

Association à la lithiase extra-hépatique.

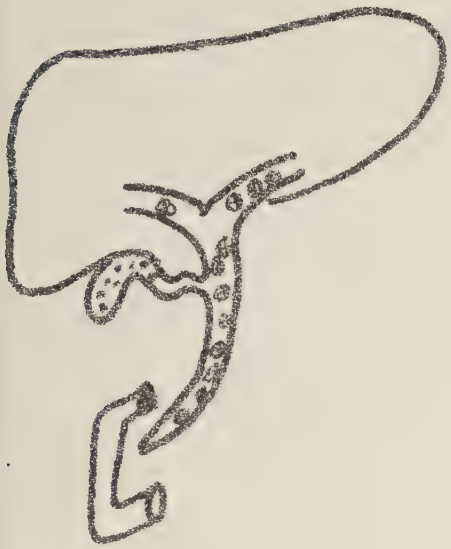

Lithiase intra-hilaire associée à une lithiase vésiculaire et à une lithiase de la voie biliaire principale : 29 cas.

Lithiase intra-hilaire associée à une lithiase de la voie biliaire principale : 8 cas.

Lithiase intra-hilaire associée à une lithiase vésiculaire : 2 cas.

4) Le sphincter d'ODDI :

Le sphincter d'ODDI est le plus souvent libre, cependant, une oddite a pu être relevée huit fois sur les compte-rendus opératoires de nos observations, soit dans 19,5% des cas.

Le diagnostic de l'oddite n'a été retenu que sur le seul aspect radiologique des cholangiographies per-opératoires ; or, pour affirmer un tel diagnostic, il est nécessaire de disposer des cinq critères suivants (HEPP, Conférence de TENON 1972) :

a) Critère clinique : c'est l'angiocholite.
Au stade extrême, la sténose oddienne peut réaliser l'équivalent de l'enclavement d'un calcul dans l'ampoule de VATER.

b) Critère biologique : c'est un syndrôme de rétention d'installation brutale à l'origine du sub-ictère fébrile ou même de l'ictère.

c) Critère radiologique : arrêt de la colonne opaque au niveau de la région oddienne, arrêt ou difficulté de passage, qui peuvent donner l'image en "queue de radis", sans imprégnation de la muqueuse duodénale, et ceci dans le cas où la radiomanométrie per-opératoire n'est pas réalisée en hyperpression.

d) Critère instrumental : une sonde en gomme fine, souple, introduite en transcystique, buterait dans la région oddienne sans pouvoir franchir le sphincter.

e) Critère histologique : rarement réalisé. Ce sont les images histologiques de sclérose oddienne visibles sur la biopsie, réalisée lors de la sphinctérotomie, biopsie exeptionnellement faite.

5) Les fistules bilio-bilaires :

C'est la communication directe entre le collet vésiculaire et la voie biliaire principale.
Nous avons noté sept fois cette lésion, soit dans 17% des cas.

III/ LES LESIONS ASSOCIEES.

1) Le pédicule hépatique :

La dissection du canal cystique et du trépied cystico-hépatico-cholédocien n'a pas posé de problème, sauf dans les cas compliqués, soit de fistule bilio-bilaire ou de fistule bilio-digestive où les adhérences péritonéo-pédiculaires et épiploo-pédiculaires ont rendu la dissection du trépied plus ou moins laborieuse.

2) Le parenchyme hépatique :

Il a subit les conséquences de la stase et de l'infection canalaire et péri-canalaire, et présente les différents degrès de la cirrhose cholostatique.

a) La cholostase simple : a été notée trente deux fois, soit dans 78% des cas.

b) La cirrhose n'a été notée que dans trois observations, soit dans 7,3% des cas. Elle était à chaque fois vérifiée par l'examen histologique.
Dans les trois cas, les deux canaux intra-hilaires étaient lithiasiques, et la cirrhose affectait les deux lobes du foie.

c) Les micro-abcès : nous n'avons noté qu'une seule fois la présence de micro-abcès sur le foie (Obs.14).

3) Les fistules bilio-digestives :

Nous avons noté trois observations de fistule bilio-digestive , soit 7,3% Des cas.
Dans deux cas, il s'agit d'une fistule cholécysto-duodénale, et dans un cas, il s'agit d'une fistule cholédoco-duodénale.

4) Les lésions pancréatiques :

a) Pancréatite aiguë : nous n'avons pas noté cette complication redoutable en chirurgie biliaire, ni dans la phase pré-opératoire, ni dans la phase post-opératoire.

b) Pancréatite chronique : la pancréatite chronique céphalique était présente dans cinq de nos observations, soit dans 12,1% des cas. Dans les cinq cas, le cholédoque était lithiasique.

5) Les autres lésions associées :

Dans un cas, nous avons trouvé un kyste hydatique du lobe gauche ouvert dans le canal hépatique gauche, et associé à une lithiase de ce canal. (Obs.16).

- ÉTUDE CLINIQUE -

I/ LES CIRCONSTANCES DE DECOUVERTE.

Aucun signe clinique n'attire l'attention sur les voies biliaires intra-hilaires, et la symptomatologie rencontrée, est celle d'une lithiase extra-hépatique. Cependant, l'étude synthétique des signes rencontrés, nous a permis de faire ressortir quatre tableaux principaux réalisés par la lithiase intra-hilaire.

1) Le premier tableau rencontré est celui d'un ictère : 28 cas sur 41, soit 68,29% de cas.

- 16 fois l'ictère faisait partie d'un syndrôme cholédocien.
- 8 fois l'ictère était douloureux.
- 4 fois l'ictère était fébrile.

2) Le deuxième tableau révélateur, fréquemment rencontré, est celui de l'angiocholite : 8 cas sur 41, soit 19,5% des cas.

- 4 fois l'angiocholite s'accompagnait de cholostase.
- 4 fois l'angiocholite était simple.

3) Le troisième tableau réalisé, moins fréquent, est celui d'une crise douloureuse de l'hypochondre droit : 4 cas sur 41, soit 9,75% des cas.

- Dans un cas la douleur était isolée.
- Dans trois cas la douleur était accompagnée de vomissements.

4) Une quatrième circonstance de découverte où le diagnostic est évoqué plus facilement est celle d'un malade déjà opéré des voies biliaires, extra-ou intra-hépatiques et dont les suites opératoires sont compliquées : 5 cas sur 41, soit 12,2% des cas.

Il s'agit :

- soit d'un ictère fébrile post-opératoire : tel est le cas de notre observation n°6.

- soit d'une fistule biliaire externe apparue chez des malades opérés de lithiase extra-hépatique (obs.22 et 31).

- soit d'un syndrôme douloureux sous-costal droit, dans les suites opératoires immédiates ou sedondaires (obs.33).

- soit à l'occasion d'un contrôle cholangiographique, par un drain de KEHR ou un drain transcystique (Obs.14)

II/ L'INTERROGATOIRE.

Il revêt une grande importance chez ces malades, car là un fait est à souligner, c'est l'ancienneté des troubles qui peuvent, comme dans la lithiase intra-hépatique, remonter à plusieurs années.
Chez nos malades, le tableau suivant résume l'ancienneté des troubles :

Ancienneté des troubles	Nombre de cas
Moins de 1 an	7
De 1 à 2 ans	10
De 3 à 5 ans	9
De 6 à 10 ans	7
De 11 à 20 ans	2

III/ L'EXAMEN CLINIQUE.

Il a été le plus souvent pauvre quand il n'est pas négatif.

- L'hépatomégalie : elle a été retrouvée dans six cas.
- La splénomégalie : n'a été notée que trois fois.

Au total, il s'agit donc presque toujours, d'un tableau clinique de lithiase de la voie biliaire principale qui va motiver l'intervention chirurgicale. L'important est de poser l'indication opératoire, le diagnostic topographique étant le plus souvent fait à l'intervention.

IV/ LES EXAMENS BIOLOGIQUES.

Les examens biologiques ont été faits systématiquement à tous nos malades.
Nous avons fait ces tests biologiques (exploration de la fonction hépatique, de la crase sanguine) non pas tant comme éléments d'appoint au diagnostic, mais surtout pour apprécier le retentissement de l'affection sur la fonction hépatique et sur l'état général du malade, permettant ainsi une meilleure préparation de ce dernier, à une intervention majeure et parfois de longue durée.

V/ LES EXAMENS RADIOLOGIQUES.

1) Les radiographies sans préparation de l'hypochondre droit, ont été faites systématiquement chez tous nos malades.
Il faut souligner l'insuffisance de cet examen, insuffisance liée à la rareté des calculs spontanément visibles.

2) La cholécystographie orale : dans les trois où elle a été faite, elle a montré une vésicule calculeuse.

3) La cholangiographie intra-veineuse standard : Cet examen a été pratiqué 13 fois. Dans un seul cas, il a permis de faire le diagnostic de lithiase intra-hilaire en période pré-opératoire.
CAROLI insiste d'ailleurs sur les insuffisances de cet examen en matière d'opacification des voies biliaires hautes et préconise la cholangiographie et la tomographie sous morphine.

4) La cholangiographie et la tomographie sous morphine et sous perfusion :

C'est une méthode séduisante, car le blocage du sphincter d'ODDI par la morphine, permet d'obtenir des images plus contrastées du haut appareil biliaire.
Il faut souligner ici, la valeur des clichés tardifs pris après la perfusion.

5) Les méthodes transpariétales d'opacification biliaire :

Elles sont indiquées quand la cholangiographie est contre-indiquée ou insuffisante.

a) La méthode de ROYER ou cholangiographie transvésiculaire sous contrôle laparoscopique. Cette méthode nécessite une vésicule saine non collabée, l'absence d'intervention antérieure qui serait à l'origine, d'adhérences masquant la vésicule.
Enfin c'est une méthode pouvant exposer à un cholé-péritoine d'où la nécessité de ne la pratiquer que dans un milieu chirurgical et en pré-opératoire immédiat. Nous n'avons pas l'expérience de cet examen.

b) La méthode trans-cutanée, trans-hépatique (TCTH).
Plus employée que la précédente, cette méthode consiste à opacifier les voies biliaires intra et extra-hépatiques à travers un canalicule biliaire dilaté chez un malade ictérique. Sa technique doit être rigoureuse :

- pratiquée en salle d'opération par un opérateur expérimenté.
- le lieu de ponction est situé à l'intersection de la ligne horizontale, passant par la xiphoïde et de la ligne verticale, passant par la ligne axillaire moyenne. (FEKETE).
- sous anesthésie locale, une longue aiguille est enfoncée de 10 à 12cm, puis retirée progressivement. Dès que la bile fait issue dans la seringue, un prélèvement est fait pour l'examen bactériologique et on en laisse s'écouler de 50 à 70ml. 30 à 40ml de produit opaque, sont injectés et on suit le remplissage des voies biliaires sur un écran de télévision. Des clichés face et profil, sont pris sans oublier un cliché tardif en procubitus. D'autres lieux de ponctions ont été proposés :

  - dans le creux épigastrique (CARTER et SAYPOL) ;
  - sous le rebord costal droit (KITTREDGE et FINBY) ;
  - sur la ligne axillaire moyenne entre deux côtes (HOUSSET et VANTSIS) ;
  - ou par voie postérieure extra-péritonéale (INFRANZI).

Cet examen n'a été réalisé qu'une seule fois dans notre série (obs.1).
Mais en fait, l'examen fondamental à visée diagnostique et thérapeutique car il donne une hépatographique biliaire, reste la cholangiographie per-opératoire.

6) La cholangiographie per-opératoire :

Nous insistons beaucoup sur la valeur de cet examen, car c'est le seul qui permet de faire un diagnostic topographique précis et même de déceler une éventuelle lithiase intra-hépatique associée.
Il nous a permis de porter 37 fois, le diagnostic de lithiase intra-hilaire chez nos 41 malades, soit 90,24% des cas.

COUINAUD souligne l'importance de cet examen, et insiste sur la double condition d'obtenir une opacification large de l'arbre hépatique et d'examiner soigneusement les clichés afin de déceler une image calculeuse ou une amputation d'un canal hépatique.

BOURGEON souligne également la nécessité d'obtenir une "carte biliaire" complète, qui doit être analysée méthodiquement territoire par territoire. Pour cela, on ne doit pas se contenter seulement d'une image de l'hépato-cholédoque, mais au besoin, savoir augmenter la pression de perfusion du liquide de contraste, clamper le cholédoque ou s'il le faut, bloquer le sphincter d'ODDI, par la morphine.

La lecture des clichés exige une parfaite connaissance de la topographie des voies biliaires ainsi que de leurs variations possibles.

Dans ces conditions, nous avons obtenu les images suivantes :

- images lacunaires des voies biliaires intra-hilaires, avec dilatation des voies biliaires intra-hépatiques ;
- absence ou amputation d'un canal hépatique ;
- parfois image de rétrécissement sous-jacente à la lithiase.

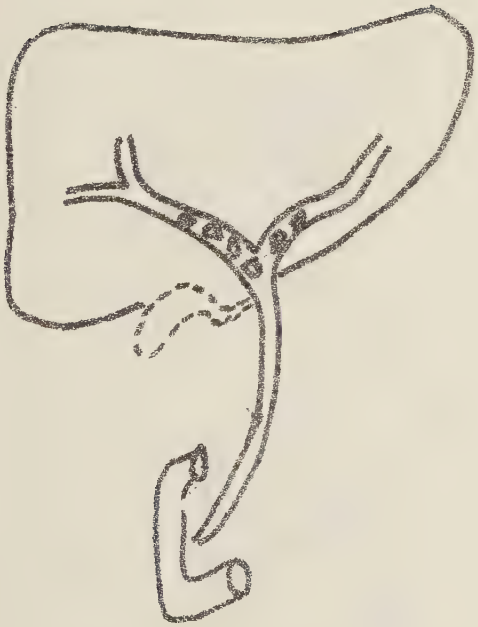

Lithiase des 2 canaux intra-hilaires. (Obs.14).

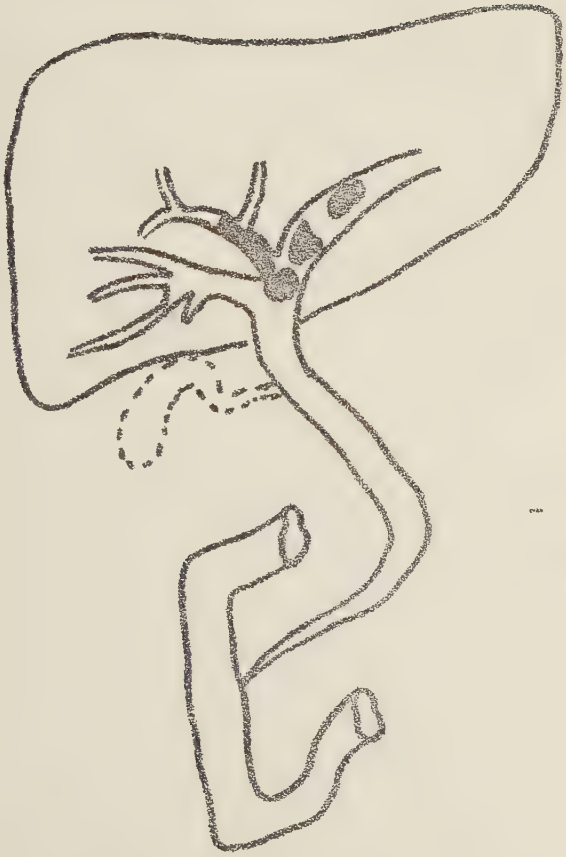

- Lithiase du systéme du canal hépatique gauche. (Obs. 31)

- TRAITEMENT -

La lithiase intra-hilaire est mieux connue et mieux traitée aujourd'hui, grâce aux progrès de la radio-manométrie per-opératoire, ainsi qu'aux travaux anatomiques sur le foie faits par COUINAUD après 1950.

Actuellement, les possibilités thérapeutiques sont nombreuses, et les indications opératoires sont dominées par deux facteurs essentiels :

- D'une part la topographie et le volume des calculs, pouvant réaliser une lithiase intra-hilaire localisée, ou au contraire, diffuse réalisant à l'extrême, un empierrement intra-hépatique.
- D'autre part, l'existence d'un facteur étiologique telle une sténose de la voie biliaire principale.

I/ LES PRINCIPES DU TRAITEMENT.

Le traitement, essentiellement chirurgical, a un double principe :

1) Evacuation de la totalité des calculs.

2) Prévention de la récidive par un rétablissement parfait du flux biliaire.

II/ LA PREPARATION DU MALADE.

Pour atteindre ce double but, le temps chirurgical peut parfois durer assez longtemps et une préparation adéquate du malade à une chirurgie majeure est souvent nécessaire.

La réanimation pré-opératoire des malades va tenir compte du bilan clinique et biologique pour corriger :

- soit une souffrance hépatique par des perfusions de solutés glucidiques et protidiques, de la vitamine K1 ou de médicaments hépato-protecteurs ;
- soit une anémie par des transfusions sanguines iso-groupe iso-rhésus.
- soit un déséquilibre ionique par des perfusions de sels minéraux.
- soit une infection par des antibiotiques à large spectre et non toxiques pour le foie.

III/ LA VOIE D'ABORD.

Nous avons exclusivement utilisé la voie médiane sus-ombilicale. Cependant, d'autres voies d'abord sont possibles :

- l'incision para-médiane droite ;
- les incisions sous-costales dont les indications sont plus fréquentes chez les malades obèses ou pour les coeliotomies itératives.

IV/ LES METHODES.

Nous distinguerons :

1) Les méthodes s'adressant aux calculs, pour leur complète évacuation.

2) Les méthodes permettant le rétablissement de la perméabilité du flux biliaire.

1°) Les méthodes permettant l'extraction des calculs :

Les calculs ont été préalablement repérés soit par la palpation, soit radiologiquement, et il s'agit de les aborder et de les enlever.

a) L'hépatico-cholédocotomie : Par voie hépato-cholédocienne ou par l'ouverture d'une fistule bilio-biliaire, il est possible de faire l'ablation des calculs par des pinces ou par une curette. Certains auteurs utilisent également la sonde de Dormia, qui permet d'aller loin et de remonter même assez haut, dans les voies biliaires intra-hépatiques.

Tout récemment, pour une dernière observation où toute instrumentation, sonde de Dormia comprise, s'est avérée inefficace, l'utilisation de la sonde de Fogarty, nous a donné entière satisfaction. Il faut cependant reconnaître que les calculs extirpés par cette sonde, étaient de petit calibre et mous. Cette méthode d'extraction, par la sonde de Fogarty, nous semble une méthode d'avenir à appliquer aux deux extrémités de la voie biliaire, la région intra-hilaire et la région cholédocienne basse.

Sur les 41 cas que nous rapportons :

- La cholédocotomie a été pratiquée 23 fois.
- La cystico-cholédocotomie : 9 fois.
- L'hépaticotomie : 2 fois.
- L'orifice de la fistule bilio-biliaire : 5 fois.

Certains chirurgiens (SHORE et BERCY) utilisent beaucoup le cholédoscope dans le diagnostic et le traitement de la lithiase intra-hilaire ou intra-hépatique, mais comme le disaient justement RICHARD et LORTAT-JACOB, "voir les calculs est une chose, les enlever en est une autre".
Pour notre part, nous n'avons jamais utilisé cet instrument.

Quant au lavage de la voie biliaire principale, qui consiste à injecter sous forte pression des quantités importantes de liquide pour tenter de mobiliser certains calculs, et ce, à contre courant de la bile, nous pensons que c'est une mauvaise méthode, car elle permet de transformer une lithiase de la voie biliaire principale supérieure ou une lithiase intra-hilaire en une lithiase intra-hépatique, et ceci a été vécu au moins dans deux observations.

b) Le décollement de la plaque hilaire (HEPP, COUINAUD) :

C'est une méthode applicable dans les cas où les calculs sont inabordables par voie extra-hépatique.

Le principe consiste à inciser la capsule de Glisson, à la partie supérieure du pédicule.
Entre capsule et foie, le décollement se fait sans danger et sans hémorragie, car le parenchyme hépatique n'adhère pas à la plaque hilaire. Le canal hépatique gauche et le confluent biliaire supérieur sont au contact immédiat de la plaque hilaire sans interposition vasculaire ; l'abord des calculs du canal hépatique gauche, se fait alors directement par hépaticotomie gauche. Soulignons que le décollement de la plaque hilaire devient très malaisé quand le foie est augmenté de volume et il en est le cas dans les foies de cholostase.

c) La mobilisation du segment IV (CHAMPEAU) :

Utilisable comme la précédente, dans les cas où les calculs ne peuvent être abordés par la voie extra-hépatique ; elle a été employée avec succès dans l'observation n°11.

d) La scissurotomie (CHAMPEAU) :

Préconisée par CHAMPEAU en 1959, elle ne s'adresse qu'aux lithiases intra-hépatiques et n'est employée que de façon exceptionnelle et surtout en cas de réinterventions multiples.

2°) Les méthodes permettant le rétablissement du flux biliaire:

Ces méthodes sont représentées par les anastomoses biliodigestives et par la sphinctérotomie.

a) Les anastomoses bilio-digestives :

Leur but est :

- d'assurer une dérivation large de la bile et d'éviter ainsi la stase,
- d'établir une communication large entre les voies biliaires et l'intestin, ce qui permet d'éliminer un éventuel calcul oublié ou difficile à extraire.

. La cholédoco-duodénostomie . de technique facile, elle présente l'inconvénient d'exposer à l'angiocholite par reflux dans les anastomoses trop larges ou à l'angiocholite par rétention dans les anastomoses trop étroites. Elle reste une méthode de sauvetage chez les gens âgés.

. La cholédoco-jéjunostomie sur anse en Y montée à la Roux. Elle présente deux avantages par rapport à la précédente :

- le risque d'angiocholite est exclu, en tout cas très réduit ;
- s'il y a fuite post-opératoire, la gravité de la complication n'est pas comparable à celle d'une fistule duodénale.

C'est pour ces raisons, que la cholédoco-jéjunostomie reste l'intervention la plus pratiquée.

. Hépatico-duodénostomie et hépatico-jéjunostomie : signalons que pour deux malades, il a été pratiqué une hépatico-duodénostomie et une hépatico-jéjunostomie. Ce sont là, deux méthodes qui sont très proches des précédentes. Certains auteurs les ont individualisées, nous ne voyons pas d'argument particulier d'en faire des méthodes isolées, car anatomiquement dans une région très remaniée, il nous paraît difficile de tracer les frontières entre hépatique et cholédoque pour pouvoir différencier ces deux modes de dérivation.

b) La sphinctérotomie (avec ou sans sphinctéroplastie) :

Elle expose au reflux, et peut être à l'origine d'une angiocholite ascendante mais elle possède l'avantage d'assurer un bon drainage de la voie biliaire principale à la condition d'être large, son principal inconvénient étant le risque de pancréatite aiguë post-opératoire. Nous n'avons relevé chez nos malades ayant subi une sphinctérotomie, aucun accident de ce genre. Ces malades au nombre de 23, ont eu des suites opératoires immédiates et lointaines excellentes.

- INDICATIONS -

Les indications seront envisagées selon l'aspect réalisé par la lithiase intra-hilaire.
C'est ainsi que nous verrons les indications :

- pour les lithiases intra-hilaires consécutives à une lithiase extra-hépatique ;
- pour les lithiases intra-hilaires secondaires à un rétrécissement sous-jacent de la voie biliaire principale ;
- enfin pour les lithiases intra-hilaires isolées.

I/ LES LITHIASES INTRA-HILAIRES CONSECUTIVES A UNE LITHIASE EXTRA-HEPATIQUE.

L'essentiel ici, est de ne pas méconnaître la lithiase intra-hilaire qui constituerait alors une lithiase résiduelle. La bonne lecture des clichés cholangiographiques per-opératoires, constitue un temps important de l'intervention et nous insistons sur un bon remplissage de tous les canaux hépatiques.

La lithiase intra-hilaire reconnue, se pose le problème de la désobstruction qui va se faire selon le cas par taille hépatique ou cholédocienne, ou par abord direct du canal concerné. Une fois la désobstruction obtenue, le traitement va se terminer par une des méthodes appliquées à la chirurgie cholédocienne : sphinctérotomie ou cholédocotomie avec drain de KEHR ou drain trans-hépatique.

Certains auteurs utilisent après hépaticotomie, une variante de drain de KEHR, qui est un drain en forme de T, dont la branche supérieureest bifurquée, ce qui permet un drainage et un calibrage sélectif de chaque canal hépatique ; ce drain permet d'autre part, de faire des contrôles cholangiographiques post-opératoires ou des lavages hépatiques.

Pour nos 39 cas de lithiase intra-hilaire associée à une lithiase extra-hépatique, les indications ont été les suivantes : (voir tableaux suivants)

Sphinctérotomies

N°Obs.	Age	Topographie des lésions	Lésions associées	Suites opératoires
2	23	2 canaux intra-hilaires + vésicule + cholédoque.	Cirrhose	Bonnes
7	21	2 canaux intra-hilaires + vésicule + cholédoque.	Pancréatite chronique	Bonnes
8	41	2 canaux intra-hilaires + vésicule + cholédoque.	Oddite	Bonnes
9	44	Canal hépatique droit + vésicule + cholédoque.	Oddite	Bonnes
10	70	2 canaux intra-hilaires + vésicule + cholédoque	Pancréatite chronique.	Bonnes
12	26	Canal hépatique gauche + vésicule + cholédoque.	Oddite	Bonnes
13	27	2 canaux intra-hilaires + vésicule + cholédoque.	Oddite	Bonnes
14	24	2 canaux intra-hilaires + vésicule + cholédoque.	Micro-abcès du foie.	Lithiase résiduelle
15	46	Canal hépatique gauche + vésicule + cholédoque.	Oddite	Bonnes

Sphinctérotomies(suite)

N°Obs.	Age	Topographie des lésions	Lésions associées	Suites opératoires
16	37	Canal hépatique gauche + cholédoque	Kyste hydatique du foie ouvert dans le canal hépatique gauche	Bonnes
17	20	2 canaux intrahilaires + cholédoque.	Cirrhose	Bonnes
18	55	2 canaux intrahilaires + vésicule + cholédoque	Fistule biliobiliaire	Bonnes
19	46	Canal hépatique droit		Bonnes
20	39	2 canaux intrahilaires + vésicule + cholédoque.		Bonnes
21	40	2 canaux intrahilaires + vésicule + cholédoque		Bonnes
23	74	Canal hépatique droit		Bonnes
25	55	Canal hépatique droit + vésicule + cholédoque	Fistule biliobiliaire	Bonnes
26	49	Canal hépatique gauche + cholédoque	Fistule biliobiliaire Oddite	Bonnes
28	28	2 canaux intrahépatiques + vésicule	Fistule biliobiliaire Oddite	Abcès sous phrénique. Pleurésie droite

Sphinctérotomies (suite)

N°Obs.	Age	Topographie des lésions	Lésions associées	Suites opératoires
35	36	2 canaux intra-hilaires + vésicule + cholédoque		Bonnes
36	64	Canal hépatique gauche + cholédoque	Fistule bilio-biliaire. Fistule bilio-digestive.	Bonnes
38	55	Canal hépatique gauche + vésicule + cholédoque.		Bonnes
41	40	2 canaux intra-hilaires + vésicule + cholédoque.		Bonnes

Sphinctérotomies+ Drain transcystique

N°Obs.	Age	Topographie des lésions	Lésions associées	Suites opératoires
20	39	2 canaux intra-hilaires + vésicule + cholédoque.		Bonnes
38	55	Canal hépatique gauche + vésicule + cholédoque.		Bonnes

Sphinctérotomie + Drain transpapillaire

N°Obs.	Age	Topographie des lésions	Lésions associées	Suites opératoires
19	46	Canal hépatique droit + vésicule + cholédoque		Bonnes

Sphinctérotomies + Drain de KEHR

N°Obs.	Age	Topographie des lésions	Lésions associées	Suites opératoires
14	24	2 canaux intrahilaires + vésicule + cholédoque.	Microabcès du foie.	Lithiase résiduelle.
18	55	2 canaux intrahilaires + vésicule + cholédoque.	Fistule biliobiliaire.	Bonnes
21	40	2 canaux intrahilaires + vésicule + cholédoque.		Bonnes
25	55	Canal hépatique droit + vésicule + cholédoque	Fistule biliobiliaire	Bonnes
26	49	Canal hépatique gauche + cholédoque.	Fistule biliobiliaire. Oddite.	Bonnes
28	28	2 canaux intrahilaires + vésicule	Fistule biliobiliaire. Oddite.	Abcès sous-phrénique. Pleurésie droite.
35	36	2 canaux intrahilaires + vésicule + cholédoque.		Bonnes

Drainage externe isolé.

N°Obs.	Age	Topographie des lésions	Lésions associées	Suites opératoires
1	48	Canal hépatique droit + vésicule + cholédoque.	Insuffisance cardiaque.	Décédé
11	54	2 canaux droit et gauche..	Pédiculite.	
23	74	2 canaux intrahilaires + vésicule + cholédoque		Lithiase résiduelle du canal hépatique droit traitée par sphinctérotomie.
24	63	2 canaux intrahilaires + vésicule + cholédoque.	Fistule biliobiliaire.	Bonnes
30	74	Canal hépatique gauche + vésicule + cholédoque.	Fistule biliobiliaire	Bonnes
31	50	Canal hépatique gauche + vésicule + cholédoque.		Lithiase résiduelle du canal hépatique gauche.
32	58	Canal hépatique droit + vésicule + cholédoque.	Pédiculite	Bonnes
33	26	Lithiase du canal hépatique gauche + vésicule.		Bonnes
34	49	Canal cystique + canal hépatique gauche + cholédoque		Bonnes
40	47	Canal hépatique gauche + cholédoque.		Bonnes

ANASTOMOSES BILIO-DIGESTIVES

1) Anastomoses cholédoco-duodénales :

N°Obs.	Age	Topographie des lésions	Lésions associées	Suites opératoires
5	44	Canal hépatique gauche + vésicule + cholédoque.	Fistule bilio-digestive Pancréatite chronique.	Bonnes.
27	68	2 canaux intrahilaires + vésicule + cholédoque.	Oddite.	Bonnes.
29	56	2 canaux intrahilaires + vésicule + cholédoque.		Bonnes.

II) Anastomoses cholédoco-jéjunales :

N°Obs.	Age	Topographie des lésions.	Lésions associées	Suites opératoires
3	61	2 canaux intrahilaires + vésicule + cholédoque.	Cirrhose.	Décès au 2ème jour.
4	38	2 canaux intrahilaires + vésicule + cholédoque.	Pancréatite chronique.	Décès au 5ème jour.
6	40	2 canaux intrahilaires + vésicule + cholédoque.		Décès au 6ème jour.

III) Anastomose hépatico-jéjunale :

N°Obs.	Age	Topographie des lésions.	Lésions associées	Suites opératoires
39	38	Canal hépatique gauche + cholédoque.	Pancréatite chronique.	Bonnes.

IV) Anastomose hépatico-duodénale :

N°Obs.	Age	Topographie des lésions	Lésions associées	Suites opératoires
37	36	Canal hépatique droit + cholédoque.	Fistule bilio-digestive.	Bonnes.

II/ LES LITHIASES INTRA-HILAIRES SECONDAIRES A UNE STENOSE SOUS-JACENTE DE LA VOIE BILIAIRE PRINCIPALE.

La sténose peut être primitive ou secondaire à une blessure de la voie biliaire principale, chez un ancien opéré de l'estomac ou des voies biliaires.
Le problème le plus préoccupant ici , est celui du traitement de la sténose qui relève en règle générale, d'une anastomose bilio-digestive le plus souvent hépatico-jéjunale. Avant d'effectuer cette anastomose, la désobstruction préalable des canaux droit et gauche et éventuellement des voies biliaires intra-hépatiques, est une condition sine qua non.

Nous avons une seule observation de lithiase intra-hilaire secondaire à une sténose de la voie biliaire principale (obs.22) dont voici le résumé :

Homme âgé de 30 ans, qui présente un ictère rétentionnel évoluant depuis six mois.
Dans les antécédents : intervention pour sténose pylorique 4 ans auparavant.
Intervention le 25/2/71 :
remaniements inflammatoires de toute la région sous-hépatique ; la vésicule biliaire n'est pas reconnue et la voie biliaire principale est difficilement individualisable.
La ponction de la voie biliaire principale a permis de pratiquer une cholangiographie per-opératoire qui montre une sténose étendue de la voie biliaire principale depuis le confluent biliaire supérieur jusqu'à sa portion duodénale.
Sable biliaire en abondance dans les canaux intra-hilaires.
Mise en place d'un drain de KEHR.
Suites opératoires : fistule biliaire externe et ictère.

2ème intervention le 6/7/7I :

- ablation du drain de KEHR est bouché par de la boue biliaire .
- décbstruction la plus complète possible des canaux droit et gauche.
- le contrôle radiologique est sa tisfaisant.
- drainage biliaire par drain de KEHR.
- suites opératoires : fistule biliaire externe et ictére; décès le 20/I/73 dans un tableau de cirrhose bilia ire décompensée.

Cette observation illustre bien l'insuffisance du drainage biliaire externe isolé, et nous pensons qu'une anastomose bilio-digestive, hépatico-jéjunale sur anse exclue aurait dûe être pratiquée d'emblée sur ce malade. En effet, en cas de sténose de la voie biliaire principale, la seule méthode applicable reste à notre avis l'anastomose hépatico-jéjunale sur anse exclue.

III/ LA LITHIASE INTRA-HILAIRE ISOLEE.

C'est une forme rare. Nous n'en possédons qu'un seul cas sur nos 4I observations.
Il fa ut s'efforcer ici également de pratiquer une déobstruction la plus compléte possible et terminer l'intervention par une anastomose hépatico-jéjunale sur anse exclue qui est la meilleure s olution à appliquer.

Résumé de notre observation :
Homme âgé de 54 ans, hospitalisé pour ictère rétentionnel évoluant depuis deux ans avec des signes de cirrhose de type biliaire.
Intervention le 20/6/68 :
- lithiase des deux canaux hépatiques droit et gauche.
- désobstruction complète du canal gauche par abord direct après libération du segment IV.; désobstruction incomplète du canal droit qui est rendue difficile par la blessure per-opératoire d'une branche de la veine porte.

L'intervention est terminée par un drainage biliaire externe (deux drains situés l'un dans le canal hépatique droit, l'autre dans le canal hépatique gauche, et sortant par une ouverture commune pratiquée sur le cholédoque).

Suites opératoires :
- fistule biliaire externe et ictère.

2ème intervention le 2/8/68 :
- fistule importante du cholédoque.
- anastomose cholédoco-jéjunale sur anse exclue.

Suites opératoires : bonnes.

L

- LES RESULTATS -

Les résultats seront envisagés sous deux angles :

1) D'abord globalement sur l'ensemble des techniques pratiquées, nous permettons ainsi d'apprécier la morbidité et la mortalité de la localisation intra-hilaire de la lithiase biliaire.

2) Ensuite, suivant la technique employée, car l'indication étant la même les chiffres obtenus vont nous permettre :

- d'apprécier la gravité propre de chaque technique.
- de comparer entre elles les différentes techniques.

I/ LES RESULTATS GLOBAUX.

Sur les 41 cas de notre série, nous avons obtenu les résultats suivants :

- bons résultats : 36 cas, soit 87,8% de cas.
- décès : 5 cas, soit 12,2% des cas.

1°) Les suites opératoires immédiates :

- suites simples : 32 cas
- suites compliquées : 6 cas (obs.11, 14, 22, 23, 28, 31)
- décès : 4 cas (obs. 1, 3, 4, 6).

a) Analyse des complications immédiates :

Observation n°11 : Lithiase des deux canaux droit et gauche.
1ère intervention le 20/6/68 : drainage externe.
Suites opératoires : fistule biliaire externe.
2ème intervention le 2/7/68 : ablation du drain de KEHR et anastomose cholédoco-jéjunale sur anse exclue.
Bonnes suites opératoires.

Observation n°14 : Lithiases des deux canaux droit et gauche
1ère intervention le 23/6/69 : drainage externe.
Suites opératoires : ictère post-opératoire fébrile.
2ème intervention le 16/7/69 : lithiase résiduelle du canal droit, drainage biliaire externe.
Bonnes suites opératoires.

Observation n°22 : Lithiase des deux canaux droit et gauche. secondaire à une sténose de la voie biliaire principale.
1ère intervention le 25/2/71 : drainage biliaire externe.
Suites opératoires : ictère et fistule biliaire externe.
2ème intervention le 6/7/71 : lithiase des deux canaux droit et gauche ; drainage biliaire externe.
Suites opératoires : fistule biliaire externe qui va persister pendant quelques mois jusqu'au décès du malade.

Observation n°23 : Lithiase des deux canaux droit et gauche.
1ère intervention le 30/8/71 : drain de KEHR.
Suites opératoires : ictère post-opératoire.
2ème intervention le 6/10/71 : lithiase du canal hépatique droit ; sphinctérotomie.
Bonnes suites opératoires.

Observation n°28 : Lithiase des deux canaux droit et gauche.
Intervention le 29/5/72 : sphinctérotomie et drain de KEHR.
Suites opératoires : abcès sous-phrénique droit qui va prolonger la durée d'hospitalisation de deux mois chez la malade.

Onservation n°31 : Lithiase du canal hépatique gauche.
1ère intervention le 22/9/72 : drainage biliaire externe.
Suites opératoires : fistule biliaire externe et lithiase résiduelle du canal hépatique gauche.
2ème intervention le 27/11/72 : drain de KEHR.
Suites opératoires : lithiase résiduelle du cholédoque ayant nécessité une 3ème intervention trois mois plus tard qui s'est soldée par une sphinctérotomie.
Les suites opératoires ont été simples.

b) Analyses des décès post-opératoires immédiats :

Observation n°1 : Lithiase du canal hépatique droit associée à une lithiase hépato-cholédocienne chez une femme âgée de 48 ans, et présentant une cardiopathie.
Intervention le 29/5/64 : drain de KEHR.
Suites opératoires : décès au 2ème jour par collapsus cardio-vasculaire.

Observation n°3 : Lithiase des deux canaux droit et gauche associée à une lithiase hépato-cholédocienne et à une cirrhose hépatique.
Intervention le 19/1/65 : anastomose cholédoco-jéjunale.
Suites opératoires : décès au 2ème jour par angiocholite urémigène.

Observation n°4 : Lithiase des deux canaux droit et gauche associée à une lithiase hépato-cholédocienne.
Intervention le 10/4/65 : anastomose cholédoco-jéjunale.
Suites opératoires : décès au 5ème jour dans un tableau infectieux sévère.

Observation n°6 : Lithiase des deux canaux droit et gauche associée à une lithiase hépato-cholédocienne.
Intervention le 19/8/66 : anastomose cholédoco-jéjunale.
Suites opératoires : décès au 5ème jour.

2°) Les suites opératoires éloignées :

- suites simples : 36 cas
- décès : 1 cas (obs.22).

Ce décès est survenu chez un malade opéré à deux reprises pour lithiase intra-hilaire secondaire à une sténose de la voie biliaire principale et chez lequel par deux fois il a été établi un drainage externe par drain de KEHR.
C'est dans ce cas, qu'à notre avis une anastomose hépatico-jéjunale aurait été tentée d'emblée et aurait trouvé sa meilleure indication.

II/ LES RESULTATS SELON LA TECHNIQUE EMPLOYEE.

1°) La sphinctérotomie : 23 cas
- bons résultats : 21 cas
- morbidité : 2 cas (obs.14 : lithiase résiduelle du canal hépatique droit ; obs.28 : abcès sous-phrénique droit)
- mortalité : 0 cas.

a) Sphinctérotomie isolée : 13 cas
- bons résultats : 13 cas
- morbidité : 0 cas
- mortalité : 0 cas.

b) sphinctérotomie associée à un drain de KEHR : 7 cas
- bons résultats : 5 cas
- morbidité : 2 cas (obs.14 et 28)
- mortalité : 0 cas.

c) Sphinctérotomie associée à un drain transcystique : 2 cas
- bons résultats : 2 cas
- morbidité : 0 cas
- mortalité : 0 cas

d) Sphinctérotomie associée à un drain trans-papillaire :
1 cas
- bon résultat : 1 cas
- morbidité : 0 cas
- mortalité : 0 cas

2°) Le drainage externe isolé : 11 cas.
- bons résultats : 6 cas
- morbidité : 3 cas (obs.11, 23, 31)
- mortalité : 2 cas (obs. 1, 22)

3°) Les anastomoses bilio-digestives : 9 cas
- bons résultats : 6 cas
- morbidité : 0 cas
- mortalité : 3 cas.

a) Anastomose cholédoco-duodénale : 3 cas
- bons résultats : 3 cas
- morbidité : 0 cas
- mortalité : 0 cas.

b) Anastomose cholédoco-jéjunale : 4 cas
- bons résultats : 1 cas
- morbidité : 0 cas
- mortalité : 3 cas.

c) Anastomose hépatico-duodénale : 1 cas
- bon résultat : 1 cas
- morbidité 0 cas
- mortalité : 0 cas

d) Anastomose hépatico-jéjunale : 1 cas
- bon résultat : 1 cas
- morbidité : 0 cas, mortalité : 0 cas.

COMPARAISONS DES DIFFERENTES TECHNIQUES EMPLOYEES.

(41 malades parmi lesquels il y a des réinterventions)

	Bons	Morbidité	Mortalité	TOTAL
Sphinctérotomies	21	2	0	23
Drainage externe isolé	6	3	2	11
Anastomoses bilio-digestives	6	0	8	9

- CONCLUSION -

L'étude rétrospective de 2810 dossiers de lithiases biliaires parmi lesquels figurent 600 dossiers de lithiases de la voie biliaire principale, opérées pendant dix ans à la Clinique Chirurgicale "A" d'Alger, nous a permis d'isoler 41 dossiers de lithiase "frontière" qui n'est ni une lithiase des voies biliaires extra-hépatiques, ni une lithiase des voies biliaires intra-hépatiques.
Nous l'avons intitulée "lithiase intra-hilaire" en fonction seulement de critères techniques. En effet, c'est le décollement de la plaque hilaire qui permet d'aller directement sur les calculs.

De nombreuses conclusions sont à retirer de cette étude :

- rarement ces lithiases de l'extrémité supérieure des voies biliaires ne se transforment en lithiases "descendantes" ; elles peuvent au contraire et en cas de calculs fins, devenir des lithiases intra-hépatiques.
- Leur diagnostic n'est possible que grâce à la cholangiographie per-opératoire opacifiant toutes les voies biliaires intra-hépatiques.
- Leur traitement relève de deux impératifs :
    - L'extirpation des calculs où les sondes de DORMIA et de FOGARTY restent des instruments précieux.
    - Le drainage de la bile où les anastomoses biliodigestives sur anse exclue semblent avoir donné de meilleurs résultats lors de l'étude des contrôles éloignés.
- Leur pronostic, est comme dans les lithiases de l'extrémité inférieure du cholédoque, grave.

- RESUME DE NOS OBSERVATIONS -

Cas	Obs.N°	Nom, Prénom	Age	Sexe	Siège de la lithiase intra-hilaire	Lithiase extra-hépatique associée	Autres lésions associées	Traitement	Evolution
1	1057/64	A...Nedjma	46	F	Canal hépatique droit.	Vésicule + cholédoque.		Drain de KEHR	Décès au 3è jour
2	1105/64	C...Sadia	28	F	2 canaux intra-hilaires.	Vésicule + cholédoque.		Sphincté-rotomie.	Bonne.
3	2204/65	F..Djoher	61	F	2 canaux intra-hilaires.	Vésicule + cholédoque.	Cirrhose.	Anastomose cholédoco-jéjunale.	Décès au 2ème jour.
4	2220/65	K...Zohra	38	F	2 canaux intra-hilaires.	Vésicule + cholédoque.	Pancréa-tite cé-phalique	Anastomose cholédoco-jéjunale.	Décès au 5ème jour.
5	2381/65	M...Saïd	44	M	Canal hépatique gauche.	Vésicule + cholédoque.	Pancréa-tite cé-phalique + fistule bilio-di-gestive.	Anastomose cholédoco-duodénale.	Bonne.
6	2020/66	D...Taous	40	F	2 canaux intra-hilaires.	Vésicule + cholédoque.		Anastomose cholédoco-jéjunale.	Décès au 5ème jour.
7	457/67	M...Baya	21	F	2 canaux intra-hilaires.	Vésicule + cholédoque.	Pancréa-tite cé-phalique.	Sphincté-rotomie.	Bonne.
8	589/67	B...Baya	41	F	2 canaux intra-hilaires.	Vésicule + cholédoque.	Oddite.	Sphincté-rotomie.	Bonne.
9	131/67	B...Hadda	44	F	Canal hépatique droit.	Vésicule + cholédoque.	Oddite	Sphincté-rotomie.	Bonne.

Cas	Obs.N°	Nom, Prénom	Age	Sexe	Siège de la lithiase intra-hilaire	Lithiase extra-hépatique associée	Autres lésions associées	Traitement	Evolution
10	303/67	B.Khedidja	70	F	2 canaux intra-hilaires.	Vésicule + cholédoque.	Pancréatite céphalique	Sphinctérotomie	Bonne.
11	1902/68	G.Zaghdoud	54	M	2 canaux intra-hilaires.			1)Drainage externe. 2)Anastomose bilio-digestive.	1)Fistule biliaire externe. 2)Bonne.
12	1827/68	G.Guermia	26	F	Canal hépatique gauche.	Vésicule + cholédoque.	Oddite.	Sphinctérotomie.	Bonne.
13	834/69	T...Raïssa	27	F	2 canaux intra-hilaires.	Vésicule + cholédoque.	Oddite.	Sphinctérotomie.	Bonne.
14	1206/69	Z...Fatima	24	F	2 canaux intra-hilaires	Vésicule cholédoque.	Micro-abcès du foie	1)Sphinctérotomie + drain de KEHR. 2)D.de KEHR	1)Ictère fébrile. 2)Bonne.
15	1556/69	K...Kheira	46	F	Canal hépatique gauche.	Vésicule + cholédoque.	Oddite	Sphinctérotomie.	Bonne.
16	257/70	S..Mohamed	37	M	Canal hépatique gauche.	Cholédoque.	Kyste hydatique. Lobe gauche ouvert.	Sphinctérotomie.	Bonne.

Cas	Obs.N°	Nom., Prénom	Age	Sexe	Siège de la lithiase intra-hilaire.	Lithiase extra-hé-patique associée	Autres lésions associées	Traitement	Evolution
17	92/70	A...Fatiha	20	F	2 canaux intra-hilaires.	Cholédoque.	Cirrhose.	Sphincté-rotomie.	Bonne.
18	1513/70	G..Ouzdadi	55	M	2 canaux intra-hilaires.	Vésicule + cholédoque.	Fistule bilio-biliaire.	Sphincté-rotomie.	Bonne.
19	1617/70	A...Ouiza	46	F	Canal hépatique droit.	Vésicule + cholédoque.		Sphincté-rotomie.	Bonne.
20	1676/70	I...Rabia	39	F	2 canaux intra-hilaires.	Vésicule + cholédoque.		Sphincté-rotomie + drain transcys-tique.	Bonne.
21	730/71	Z...Ahcène	40	M	2 canaux intra-hilaires.	Vésicule + cholédoque.		Sphincté-rotomie + drain de KEHR.	Bonne.
22	32/73	B..Boualem	30	M	2 canaux intra-hilaires.		Cirrhose.	Drain de KEHR.	Décès 6 mois plus tard.
23	1528/71	C...Amar	74	M	2 canaux intra-hilaires.	Vésicule + cholédoque.		Drain de KEHR + sphincté-rotomie.	Bonne.

Cas	Obs.N°	Nom, Prénom	Age	Sexe	Siège de la lithiase intra-hilaire	Lithiase extra-hépatique associée	Autres lésions associées	Traitement	Evolution
24	1808/71	N...Koula	63	F	2 canaux intra-hilaires.	Vésicule + cholédoque.		Drain de KEHR	Bonne
25	250/72	B.Keltoum	55	F	Canal hépatique droit.	Vésicule + cholédoque.	Fistule bilio-biliaire	Sphinctérotomie.	Bonne.
26	606/72	A..Slimane	49	M	Canal hépatique gauche.	Cholédoque.	Fistule bilio-biliaire. Oddite.	Sphinctérotomie + drain de KEHR.	Bonne.
27	663/72	G.Messaouda	68	F	2 canaux intra-hilaires.	Vésicule + cholédoque.	Oddite.	Anastomose cholédoco-duodénale.	Bonne.
28	849/72	B..Fatima	28	F	2 canaux intra-hilaires.	Vésicule.	Fistule bilio-biliaire. Oddite	Sphinctérotomie + Drain de KEHR.	Abcès sous-phrénique droit.
29	820/72	S...Safia	56	F	2 canaux intra-hilaires.	Vésicule + cholédoque.		Anastomose cholédoco-duodénale.	Bonne.
30	870/72	R.F.Zohra	74	F	Canal hépatique gauche.	Vésicule + cholédoque.	Fistule bilio-biliaire.	Drain de KEHR.	Bonne.
31	1712/72	H...Salem	50	M	Canal hépatique gauche.	cholédoque.		Drain de KEHR.	Lithiase résiduelle du cholédoque.

32	82/73	A...Houria	58	F	Canal hépatique droit.	Vésicule + cholédoque.		Drain de KEHR.	Bonne.
33	269/73	B...Talia	26	F	Canal hépatique gauche.	Vésicule.		Drain de KEHR.	Bonne.
34	357/73	K...Zhor.	49	F	Canal hépatique gauche.	Vésicule + cholédoque.		Drain de KEHR.	Bonne.
35	378/73	B...Taouès	36	F	2 canaux intra-hilaires.	Vésicule + cholédoque.		Drain de KEHR + sphinctérotomie.	Bonne.
36	346/73	S...Yamina	64	F	Canal hépatique gauche.	Cholédoque	Fistule bilio-biliaire. Fistule bilio-digestive.	Sphinctérotomie.	Bonne
37	1654/73	H. Lyakout.	36	F	Canal hépatique droit.	Cholédoque	Fistule bilio-digestive.	Anastomose hépatico-duodénale.	Bonne.
38	1044/73	C...Malha	55	F	Canal hépatique gauche.	Vésicule + cholédoque		Sphinctérotomie + Drain transcystique.	Bonne.
39	1381/73	B..Mebarek	38	M	Canal hépatique gauche.	Cholédoque	Pancréatite chronique.	Anastomose cholédoco-jéjunale.	Bonne.
40	CRO N° 1274/73	T...Larbi	47	M	Canal hépatique gauche.	Cholédoque pyocholécyste.		Drain de KEHR.	Bonne.
41	CRO N° 1293/73	B...Meriem	40	F	2 canaux intra-hilaires.	Vésicule + cholédoque.		Sphinctérotomie.	Bonne

- BIBLIOGRAPHIE -

1 - AIRD.
Surgical aspects of intra-hépatic biliory obstruction. (Annals of surgery. Jui. Vol136. N°1. p.27).

2 - BESANCON F.
Pathogénie des diverses lithiases biliaires. (La revue de Médecine, 1971, n°20, p.1227-1242).

3 - BISMUTH-HEPP.
Le traitement chirurgical de la lithiase intra-hépatique (Entretiens de Bichat, chirurgie et spécialités. 1969, 69-72).

4 - CAROLI-CORCOS.
Maladies des voies biliaires intra-hépatiques segmentaires. (Masson et Cie, Paris 1964, 1 Vol).

5 - CATTAN, CHAMPEAU, CARASSO, HOPPELER.
Lithiase intra-hépatique consécutive à un rétrécissement bénin du canal hépatique. Diagnostic radiomanométrique. Plastie des voies biliaires. (B.M.Soc.Med. Hôp.Paris 1952, 68, 19-23).

6 - CELICE, GROSSIORD et CASTAIGNE.
Lithiase biliaire intra-hépatique. (Journal médical français, n°10, Oct.1946, p.247-273).

7 - CHAMPEAU.
Lithiase intra-hépatique. Lithiase du canal hépatique gauche. (Arch.Mal.App.Dig. Jan-Fev.1960. 49. N°1-2. 81-94).

8 - CHAMPEAU et PINEAU.
Voie d'abord élargie trans-hépatique du canal hépatique gauche. Possibilité de découverte totale du canal. (Mém.Acad.Chir. 1964, n°20-22-23. 606-613).

9 - CHAMPEAU - VIALAS.
La mobilisation du segment IV, voie d'abord idéale du confluent biliaire et des pédicules principaux intra-hépatiques.
(Académie de chirurgie, séance du 27 Avril 1966).

10 - CORMIER, ALBOT, BYDLOWSKI.
Lithiase des canaux intra-hépatiques avec leur empierrement cholédocien.
Remarques thérapeutiques à propos d'un cas observé.
(Arch.Mal.App.Dig. 1962. 51. n°6. 737-744).

11 - CORNET, PETROCCI, MORIN.
Lithiase biliaire intra-hépatique avec diaphragme congénital de l'hépato-cholédoque.
(Journal de chirurgie, Paris, 1966, T.91. n°2. pp.269-272).

12 - COUINAUD.
Le foie. Etude anatomique et chirurgicale.
(Paris. Masson et Cie Edit. 1957).

13 - FEKETE, NAHUM, DE LAGAUSIE et MOINE.
La cholangiographie trans-hépatique percutanée (40 observations).
(Archives françaises des malades de l'appareil digestif, Paris 1971, 60, n°8-9, p.433-444).

14 - HEPP - COUINAUD.
L'abord et l'utilisation du canal hépatique gauche dans les réparations de la voie biliaire principale.
(Presse médicale, 64, n°41, 1956).

15 - KHELLADI. M
A propos de l'empierrement de la voie biliaire principale : série homogène de 103 cas. (Thèse, Alger 1972, n°108).

16 - MANSOURI. H et Coll.
Quelques aspects cliniques de la lithiase intra-hépatique. (Rev.Méd.Chir.Mal. Foie. Déc.1968. 43, n°6. 189-210).

17 - MENTOURI. B et Coll.
Lithiase intra-hépatique : à propos de 9 observations. (VIèmes journées médicales maghrébines. Tunis du 4 au 11/5/1970).

18 - MERADJI. B
Contribution à l'étude des anastomoses bilio-digestives. Réflexions sur les techniques, indications et résultats à propos de 100 cas. (Thèse, Alger 1967, n°40).

19 - MERCADIER
Affections du foie, des voies biliaires, de la rate et du pancréas.
(Masson et Cie Edit. Paris 1964, Tome 4, pp.377-387).

20 - MIRIZZI
Chirurgie du système du canal hépatique : lésions bénignes. (Masson et Cie Edit. Paris 1962, 1 Vol. pp.107-136).

21 - MOUCHET, MARQUAND.
Un cas de lithiase intra-hépatique diffuse.
(Mém.Acad.Chir. 186, n°12-13. Mars-Avril 1960, pp.380-382).

22 - OLIVIER. C
Chirurgie des voies biliaires intra et extra-hépatiques.
(Masson et Cie Edit. Paris 1961).

23 - SANTY et MALLET-GUY
La lithiase des voies biliaires intra-hépatiques.
(Lyon chirurgical. Mai-Juin 1936).

24 - SEROR. J
Empierrement du canal hépatique gauche, complication d'un kyste hydatique involué du foie.
(Mém.Acad.Chir. 1961. 87. 823-829).

25 - SICHEL, WEILL, BLOCH et WALTER.
Quelques essais de tomographies des voies biliaires intra et extra-hépatiques.
(J.Radiol.Electrol. Mars-Avril 1959. 40. n°3-4. 190-192).